

CHAPITRE 30

Convulsions et état de mal épileptique

Situations de départ

- 28 Coma et troubles de conscience
- 50 Malaise/perte de connaissance
- 120 Convulsions

Items, objectifs pédagogiques

ITEM 105 – Épilepsie de l'enfant et de l'adulte

Rang	Rubrique	Intitulé	Descriptif
A	Définition	Définir la crise d'épilepsie et la maladie épileptique	
A	Définition	Connaître la définition d'un état de mal épileptique	
A	Définition	Connaître la classification syndromique des crises d'épilepsie et son intérêt pronostique	Crises généralisées/partielles (focales), idiopathiques/lésionnelles
A	Définition	Définir une épilepsie idiopathique (génétique présumée) et connaître la classification étiologique des épilepsies	Épilepsie génétique, structurelle, infectieuse, dysimmune et métabolique présumées ou avérées
B	Éléments physiopathologiques	Connaître les principaux facteurs de risque de survenue d'une crise	
A	Étiologie	Connaître les principales causes d'épilepsies	Épilepsies lésionnelles et épilepsies non lésionnelles
A	Diagnostic positif	Connaître les signes cliniques d'une crise épileptique tonico-clonique, de myoclonies, d'absences typiques, de quelques crises focales telles que les crises de la région centrale, les crises temporales internes	
A	Diagnostic positif	Connaître les diagnostics différentiels des crises d'épilepsie	Malaises, syncopes, AIT...
A	Diagnostic positif	Identifier des convulsions fébriles et leur pronostic selon les critères de gravité	
A	Prise en charge	Connaître la conduite à	1 ^{re} crise dite spontanée,

		tenir en présence d'une crise généralisée tonico-clonique	nouvelle crise chez un épileptique connu médicament, posologie
B	Prise en charge	Connaître les grands principes de traitement de l'état de mal convulsif	
A	Prise en charge	Connaître les principaux conseils concernant la vie quotidienne chez un patient épileptique	Conduite automobile, vie quotidienne, avenir professionnel, contraception, grossesse
A	Identifier une urgence	Connaître l'urgence vitale de la prise en charge d'un état de mal épileptique	
A	Diagnostic positif	Épilepsies de l'enfant : reconnaître le syndrome de West (spasmes infantiles) de l'enfant	Sémiologie des spasmes infantiles et conduite diagnostique EEG (hypsarythmie) et recherche d'une régression psychomotrice, avis hospitalier pour bilan étiologique et prise en charge
A	Diagnostic positif	Épilepsies de l'enfant : reconnaître l'épilepsie-absence de l'enfant	Sémiologie de l'épilepsie-absence et conduite diagnostique EEG et recherche d'un impact scolaire, diagnostic différentiel avec épilepsie temporale

ITEM 342 – Malaise, perte de connaissance, crise convulsive chez l'adulte

Rang	Rubrique	Intitulé	Descriptif
A	Définition	Définir un malaise, une syncope, une lipothymie, des prodromes, une crise d'épilepsie et un état de mal épileptique	
B	Éléments physiopathologiques	Connaître le mécanisme physiopathologique principal d'un malaise	Hypoperfusion cérébrale ou dysfonctionnement de l'activité cérébrale
A	Diagnostic positif	Savoir conduire l'interrogatoire et l'examen clinique d'un patient ayant souffert d'un malaise ou d'une perte de connaissance	Diagnostic rétrospectif de crise généralisée ; interrogatoire de l'entourage
A	Diagnostic positif	Connaître les éléments du diagnostic des syncopes et lipothymies	Circonstances déclenchantes, caractéristiques cliniques
A	Diagnostic positif	Connaître les éléments du diagnostic d'une hypotension orthostatique, une hypoglycémie	
A	Diagnostic positif	Connaître les caractéristiques d'un événement épileptique et non épileptique (pseudo-crise)	
A	Étiologie	Connaître les causes cardiovasculaires et non	Réflexe, par hypotension, cardiaque

		cardiovasculaires des syncopes/lipothymies	
A	Étiologie	Connaître les causes neurologiques des malaises, crises épileptiques	Hypoglycémie, prise de toxiques, une méningite, un arrêt de traitement, une lésion intracérébrale focale
A	Étiologie	Connaître les causes non cardiaques et non neurologiques de malaises	Dont malaise somatomorphe, attaque de panique
A	Identifier une urgence	Connaître la gravité des malaises en fonction de leur cause et la surveillance à entreprendre	
A	Examens complémentaires	Connaître les indications et connaître les anomalies décisives de l'ECG en cas de syncope ou lipothymie	Anomalies ECG ayant valeur diagnostique immédiate
B	Examens complémentaires	Connaître les indications d'un EEG en cas de survenue d'un malaise ou d'une perte de connaissance présumés d'origine épileptique	
B	Examens complémentaires	Connaître les examens de seconde intention dans les syncopes et lipothymies	Monitoring ECG implantable, test d'inclinaison, étude électrophysiologique endocavitaire
A	Identifier une urgence	Identifier les éléments cliniques et paracliniques justifiant d'un avis cardiologique, neurologique ou réanimatoire en urgence	
A	Prise en charge	Connaître les gestes d'urgence à effectuer en présence d'une crise convulsive généralisée	
A	Prise en charge	Connaître le traitement symptomatique d'un malaise	
B	Prise en charge	Connaître les recommandations et l'organisation du suivi d'un patient vu pour malaise, syncope ou lipothymie de cause rythmique	Prévention du risque de mort subite
B	Prise en charge	Connaître les recommandations et l'organisation du suivi d'un patient vu pour malaise, syncope ou lipothymie réflexe	Bénignité, éducation patient
B	Prise en charge	Connaître les recommandations et l'organisation du suivi d'un patient vu pour malaise, hypotension artérielle orthostatique	Sécurité des médicaments, sujet âgé
A	Prise en charge	Connaître les indications et les modalités de prescription d'un traitement anticonvulsivant	Savoir administrer un traitement antiépileptique de courte durée d'action (benzodiazépines)
A	Prise en charge	Connaître les principes de la prise en charge de la crise d'épilepsie	Connaître le principe des traitements de longue durée d'action à associer

			au traitement de courte durée d'action
--	--	--	----------------------------------------

Introduction

- I. Qu'est ce qu'une crise d'épilepsie et un état de mal épileptique ?
- II. Quelles sont les complications potentielles d'un état de mal épileptique ?
- III. Comment faire le diagnostic étiologique ?
- IV. Quels examens complémentaires réaliser ?
- V. Quelle est la prise en charge thérapeutique ?

Vignette clinique

Interne de garde au service mobile d'urgence et de réanimation (SMUR), vous intervenez au domicile d'un jeune homme de 25 ans un dimanche matin pour un malaise avec notion de convulsions.

À votre arrivée, vous êtes reçu(e) par la conjointe du jeune homme qui vous explique que Monsieur E. est épileptique depuis son adolescence et qu'il vient de présenter une crise (la même que d'habitude) mais plus longue et que ça fait 10 minutes qu'il est inconscient. Cela l'inquiète.

Il est allongé au sol. Vous le mettez en sécurité en éloignant tous les objets de sa portée et en posant sa tête sur un coussin. Vous cherchez une réponse aux ordres simples : le patient ne répond pas. Vous constatez une respiration bruyante et ample avec des ronflements. Vous demandez à l'infirmier de prendre les paramètres vitaux et une glycémie capillaire ainsi que de poser une voie veineuse périphérique.

La conjointe vous explique qu'il prend de la lamotrigine comme traitement quotidien mais avoue qu'elle constate quelques oublis occasionnels. Elle vous informe également que Monsieur E. est sorti avec des amis la veille jusqu'à 4 heures du matin et qu'il a consommé de l'alcool en grande quantité.

Vous effectuez un examen clinique du patient : les paramètres vitaux objectivent une poussée hypertensive (pression artérielle à 160/90 mmHg), une désaturation avec une SpO₂ à 93 % en air ambiant avant la mise systématique sous oxygène au masque, une fréquence respiratoire à 16 cycles/min, une fréquence cardiaque à 90 bpm et une température à 36,5 °C. La glycémie capillaire est à 18,5 mmol/l. Le score de Glasgow est à 3 ; les pupilles sont intermédiaires, symétriques et réactives. Il n'existe pas d'hypertonie des membres ou de raideur nucale. L'examen cardiovasculaire ne montre pas de signe d'hypoperfusion périphérique. L'examen respiratoire ne met pas en évidence de signe de détresse respiratoire. Vous ne constatez pas de toxi-syndrome ou d'éruption cutanée.

Au décours immédiat de l'examen clinique, le jeune homme présente de nouveau des mouvements anormaux. Vous constatez une première phase tonique avec une contraction soutenue des membres pendant une dizaine de secondes. Il développe une cyanose. Des clonies apparaissent ensuite pendant une trentaine de secondes. La respiration est stertoreuse après résolution de cette crise. Le patient reste inconscient.

Ces éléments typiques vous orientent très fortement vers le diagnostic d'une crise tonico-clonique généralisée (CTCG). Cette crise survient 10 minutes après la première crise sans reprise de conscience dans l'intervalle. Vous diagnostiquez donc un état de mal épileptique tonico-clonique généralisée (EMETCG).

Vous n'êtes pas surpris(e) par la respiration stertoreuse qui est habituelle. L'absence de signe de détresse respiratoire ne motive pas de prise en charge respiratoire particulière en dehors de l'oxygénothérapie au masque que vous avez introduit durant la crise. La poussée hypertensive est également attendue dans ce contexte.

Vous décidez donc d'initier le traitement médical de première intention d'un état de mal épileptique tonico-clonique généralisé. Malheureusement, l'infirmier du SMUR a des difficultés à poser une voie veineuse périphérique du premier coup et vous décidez d'administrer un traitement par voie intramusculaire. Votre choix se porte donc sur le midazolam 10 mg.

Quelques minutes plus tard, alors qu'une voie veineuse a pu être mise en place, vous constatez une nouvelle crise avec une phase tonique d'une dizaine de secondes. Vous administrez alors 1 mg de clonazépam en intraveineux qui permet d'arrêter rapidement la crise. Quelques minutes après cette deuxième injection, il présente de nouveau des manifestations motrices d'allure épileptique. Vous décidez d'initier un traitement de deuxième intention. Votre choix se porte sur le lévétiracétam intraveineux.

La situation semble à présent contrôlée sur le plan des crises, le patient reste inconscient mais ne présente pas de signe de détresse respiratoire. Vous décidez de transporter le patient vers l'hôpital le plus proche du domicile du patient et possédant un service de médecine intensive-réanimation.

Arrivé à l'hôpital, 30 minutes après la dernière crise épileptique, le patient présente les premiers signes de réveil. Il est alors admis en unité de surveillance continue. À l'admission, un bilan biologique incluant un dosage de son traitement au long cours et une alcoolémie est réalisé. Devant la sémiologie clinique identique à ses crises habituelles, l'amélioration neurologique et l'absence d'anomalie focale à l'examen clinique, vous décidez de ne réaliser ni électroencéphalogramme ni imagerie cérébrale.

Finalement, cette vignette clinique vous oriente vers un jeune homme épileptique connu qui présente un état de mal épileptique tonico-clonique généralisé avec comme facteurs déclenchants une dette de sommeil et une intoxication alcoolique aiguë ainsi que, après réception du dosage, la confirmation d'une observance thérapeutique insuffisante. L'évolution est finalement rapidement favorable avec une récupération d'un état de conscience normal quelques heures après son admission. Afin d'éviter la survenue de ce type d'événement, vous expliquez au patient les différents éléments ayant participé à son hospitalisation. Après avis auprès de son neurologue traitant, le traitement habituel est repris associé à un traitement préventif de la récurrence par clobazam pendant 5 jours. L'importance d'une bonne observance est de nouveau précisée au patient. Il est finalement orienté en externe vers son neurologue avec le compte rendu d'hospitalisation détaillé, afin de juger de l'opportunité d'adapter son traitement au long cours.

Introduction

Ⓐ La crise d'épilepsie généralisée est une urgence très fréquente (3 % des patients examinés dans les services d'urgence). En tant que telle, elle ne constitue pas une urgence vitale. En effet, les crises d'épilepsie sont le plus souvent occasionnelles, uniques ou très espacées dans le temps. Elles sont alors symptomatiques d'une affection qu'elles révèlent. Elles peuvent aussi s'intégrer dans le cadre d'une maladie épileptique connue.

L'état de mal épileptique correspond à la persistance de crises d'épilepsie et se manifeste donc par une crise prolongée ou, quand il existe une perte de conscience, par des crises successives sans reprise de conscience intercritique. Il est la forme la plus grave des manifestations épileptiques et met en jeu le pronostic vital (surtout dans sa forme généralisée) et fonctionnel. Dans le cadre de l'état de mal épileptique généralisé tonico-clonique, il existe toujours une urgence symptomatique (« faire cesser la crise » le plus tôt possible pour éviter sa récurrence, sa pérennisation et les séquelles neurologiques secondaires potentielles). Il s'agit aussi d'une urgence étiologique, notamment dans le cadre d'un état de mal inaugural sans antécédent de crise d'épilepsie. Un état de mal épileptique peut en effet révéler une pathologie aiguë justifiant une prise en charge spécifique urgente.

Ce chapitre traite essentiellement de la crise d'épilepsie généralisée et de l'état de mal épileptique généralisé tonico-clonique, de loin le plus fréquent et le plus grave. Un focus est également fait sur l'état de mal focal et les états de mal infracliniques. Nous invitons le lecteur à se rapporter au référentiel du Collège de neurologie concernant les connaissances relatives à la maladie épileptique chronique.

Les données notamment thérapeutiques émanent des recommandations formalisées d'experts de la Société de réanimation de langue française et la Société française de médecine d'urgence publiées en 2018. La classification des crises et de l'épilepsie a été révisée par la Ligue internationale contre l'épilepsie (ILAE) et publiée en 2017.

I Qu'est-ce qu'une crise d'épilepsie et un état de mal épileptique ?

La maladie épileptique est une maladie neurologique chronique définie par la survenue de crises d'épilepsie de manière répétée et spontanée. La maladie épileptique est donc à distinguer de la crise d'épilepsie.

La **crise d'épilepsie** est une **manifestation clinique**. Cette manifestation est liée à l'**hyperactivité paroxystique synchrone de neurones corticaux** et souvent de la **propagation de cette activité**. Cette définition fait intervenir la notion de corrélation électro-clinique.

Le diagnostic positif d'une crise d'épilepsie est clinique. Elle est par définition paroxystique, avec un début brutal. L'interrogatoire des proches ou des témoins est au premier plan pour confirmer le diagnostic et identifier des facteurs favorisants.

Il existe différents types de crises séparées en plusieurs grands cadres :

- crise focale :
 - avec ou sans conscience altérée ;
 - motrice ou non motrice ;
 - unifocale ou multifocale ;
 - pouvant évoluer vers des crises bilatérales tonico-cloniques ;
- crise généralisée :
 - tonico-clonique ;
 - tonique ;
 - myoclonique ;
 - atonique ;
 - absence ;
- crise de point de départ inconnue.

La clinique, parfois aidée par l'électroencéphalogramme, permet de distinguer les différents types de crises épileptiques.

Exemple d'une crise convulsive frontale secondairement généralisée : [vidéo 30.1](#). 

Lorsque les crises perdurent ou se répètent de manière rapprochée, on parle d'**état de mal épileptique** (EME). À l'instar des multiples types de crises, il existe de nombreuses formes d'EME :

- état de mal épileptique tonico-clonique généralisé ;
- état de mal larvé (ou état de mal infraclinique ou *subtle status epilepticus*) ;
- autres états de mal épileptique : EME focal, EME focal avec rupture de contact, EME-absence, EME tonique.

Du fait de sa gravité et de sa fréquence, nous détaillons ici la crise d'épilepsie tonico-clonique généralisée et l'état de mal épileptique tonico-clonique généralisée (EMETCG).

A Crise tonico-clonique généralisée

La crise tonico-clonique généralisée (CTCG) est la forme la plus spectaculaire et la plus connue des crises d'épilepsie. Elle est également la plus grave du fait du risque de complications à court terme. Elle peut être généralisée d'emblée ou secondairement (faisant suite à une crise partielle dont le premier symptôme a une valeur localisatrice).

Elle se caractérise par des manifestations motrices d'installation **brutale**. Elle évolue en trois phases :

- la **phase tonique** : elle est marquée par une **perte de connaissance brutale** avec chute, parfois accompagnée d'un cri. Cette phase est caractérisée par une **contraction soutenue (tonique)** d'abord en flexion puis en extension de **l'ensemble des muscles squelettiques**. Une réaction végétative intense avec une poussée hypertensive et tachycardie, une hypersécrétion bronchique et salivaire, parfois une mydriase et une érythrose faciale est observée. Une apnée est présente à cette phase avec l'apparition fréquente d'une cyanose. La durée est d'une **dizaine à une vingtaine de secondes** ;
- la **phase clonique** : caractérisée par des **contractions brèves et segmentaires, synchrones**, alternant la flexion et l'extension. La durée est d'une **trentaine de secondes**. La morsure latérale de langue est également fréquemment décrite ;
- la **phase résolutive** : caractérisée par une **absence de conscience** de quelques minutes (de **5 à 10 minutes**). Cette phase est systématique et traduit l'épuisement neuronal. L'ensemble des muscles se relâche. La respiration est dite stertoreuse (ample et bruyante, on peut observer des ronflements du fait de l'hypotonie des voies aériennes). La relaxation des muscles vésicaux peut donner lieu à une énurésie (miction involontaire) ;
- après quelques minutes, le trouble de conscience évolue du coma vers la **confusion postcritique**. Sa durée est de **plusieurs minutes**, généralement inférieure à 30 minutes.

Attention, pour conclure à une CTCG, l'ensemble de ces éléments doivent être présents de manière stéréotypée et dans l'ordre décrit. La crise clonico-tonique par exemple n'existe pas. De même, un réveil rapide, sans confusion postcritique rend l'hypothèse de CTCG très peu probable. Il est donc particulièrement important de bien maîtriser la sémiologie de la CTCG pour éviter le recours à des traitements antiépileptiques inutiles et parfois délétères.

Lors du réveil, il existe une amnésie des faits et, souvent, des courbatures et des céphalées. Il est possible de constater des stigmates cliniques non pathognomoniques de la CTCG (morsure latérale très marquée de langue, énurésie) et biologiques (élévation de la lactatémie et des enzymes musculaires CPK). La récupération cognitive se fait *ad integrum*, sans séquelle.

B État de mal épileptique tonico-clonique généralisé (EMETCG)

L'état de mal épileptique tonico-clonique généralisé (**EMETCG**) est la forme la plus grave de la crise d'épilepsie et met en jeu le pronostic vital et fonctionnel. La mortalité reste d'environ 10 à 20 % malgré une prise en charge adéquate. Ce pronostic est cependant également largement lié à celui de l'étiologie de l'EME. Au-delà de 5 minutes d'activité critique, des lésions cérébrales peuvent devenir irréversibles. C'est donc une urgence médicale qui fait l'objet d'une prise en charge codifiée. Il est donc primordial d'identifier et de traiter la cause, voire les causes, en parallèle de la prise en charge de l'EME.

On définit de manière opérationnelle l'EMETCG par la survenue d'une **crise tonico-clonique généralisée** avec comme caractéristiques :

- des **manifestations motrices se prolongeant au-delà de 5 minutes** ;

ou :

- **des crises (≥ 2) se répétant à des intervalles brefs sans reprise de conscience intercritique** (non-réponse à des ordres simples), dites crises subintrantes.

Il faut distinguer l'état de mal épileptique du coma postcritique. Le coma postcritique est attendu dans les suites d'une CTCG, d'autant plus si le patient a reçu une injection de benzodiazépines, de par leur effet sédatif. La phase résolutive de la CTCG avec coma dure typiquement moins de 10 minutes, mais la confusion postcritique peut persister plusieurs dizaines de minutes. La répétition de CTCG avec récupération de l'état de conscience entre les crises n'est pas un EMETCG.

Si le coma persiste de manière prolongée après des CTCG, il convient d'évoquer un **EME larvé**. Il s'agit de crises observables sur un électroencéphalogramme mais sans manifestation clinique visible (une forme de « dissociation électromécanique »), reflet d'une souffrance cérébrale sévère. Les désordres neurovégétatifs sont présents. L'EEG permet le diagnostic et doit donc être systématique en cas de coma persistant au décours de CTCG. Le pronostic de l'EME larvé est aussi sévère que celui de l'EMETCG. Il s'agit souvent de patients ayant une prise en charge tardive ou inadaptée.

Encadré 30.1 État de mal épileptique partiel

Toutes les crises d'épilepsie peuvent se compliquer d'un état de mal épileptique. L'état de mal épileptique partiel est le plus souvent dû à une crise d'épilepsie focale : il s'agit de l'état de mal épileptique focal.

Le diagnostic est affirmé par la persistance de manifestations motrices plus de 10 à 15 minutes. L'efficacité de la prise en charge s'évalue toutes les 10 à 15 minutes.

Le risque est l'évolution vers l'état de mal généralisé.

Encadré 30.2 État de mal larvé

B *Il s'agit d'un état de mal épileptique sans manifestation motrice ou avec manifestations motrices minimales. Le cerveau subit une activité électrique intense avec dissociation de l'activité mécanique. La présentation est celle d'un coma persistant.*

Le diagnostic est difficile et repose sur l'électroencéphalogramme ; il existe fréquemment un retard diagnostique. L'EME larvé fait souvent suite à un EMETCG sous-traité ou pris en charge tardivement. Son diagnostic différentiel est une encéphalopathie métabolique.

La prise en charge est similaire à celle de l'EMETCG.

Quiz

Monsieur C., âgé de 51 ans, est admis aux urgences pour des troubles du comportement en lien avec un sevrage en alcool. Au cours de sa surveillance, il présente une crise tonico-clonique généralisée. Dans les suites, le patient ne présente pas de réveil. À 10 minutes du début de la crise, il ne répond pas aux ordres simples.

Propositions :

- A. il s'agit d'un état de mal épileptique
- B. il ne s'agit pas d'un état de mal épileptique

C Diagnostic différentiel d'une crise tonico-clonique généralisée ou d'un état de mal épileptique tonico-clonique généralisé

Les manifestations motrices et des troubles de la conscience évoluant de manière paroxystique doivent faire évoquer en premier lieu une crise d'épilepsie. Toutefois, il convient de toujours évoquer la possibilité d'un diagnostic différentiel et, en premier lieu, une **crise non épileptique psychogène**. D'autres diagnostics différentiels peuvent être évoqués mais sont moins habituels ou surviennent dans des contextes particuliers : syncopes répétées convulsivantes, hypoglycémies, myoclonies des encéphalopathies métaboliques ou anoxo-ischémiques, frissons lors de l'hyperthermie.

Crise non épileptique psychogène

La crise non épileptique psychogène peut être évoquée devant tout EMETCG. Il existe en effet un risque d'escalade thérapeutique devant un EME supposé réfractaire. Il existe généralement des atypies cliniques incompatibles avec l'anatomie et la physiologie (par exemple, la crise clonique puis tonique n'existe pas dans cet ordre). Néanmoins, il convient de ne pas retarder la prise en charge adéquate d'un réel EMETCG.

Les caractéristiques habituelles de la crise non épileptique psychogène sont :

- survenue chez l'adolescent et le sujet jeune ;
- notion d'hospitalisations multiples avec EEG postcritique normal (il est rare d'obtenir un enregistrement EEG percritique) ;
- manifestations motrices spectaculaires, prolongées et désordonnées ;
- raideur axiale et de membres avec hyperventilation, sans cyanose ;
- examen des yeux informatif : paupières fermées avec résistance à leurs ouvertures, absence d'errance oculaire, absence de mydriase ;
- réveil postcritique rapide sans confusion ;
- pleurs possibles en phase postcritique ;
- crises non stéréotypées ;
- absence de réponse au traitement antiépileptique (mais risque de troubles de conscience induits) ;
- lactate artériel et CPK normaux au décours de la crise.

Attention néanmoins : chez 30 % des patients épileptiques, d'authentiques crises épileptiques coexistent avec les crises non épileptiques.

II Quelles sont les complications potentielles d'un état de mal épileptique ?

Les complications d'un EMETCG et d'un EME larvé atteignent plusieurs systèmes et mettent en jeu le pronostic vital. Par ailleurs, l'EME est un cercle vicieux. En l'absence de traitement, la souffrance neuronale s'aggrave et pérennise l'EME. Des séquelles neurologiques jusqu'à l'état végétatif sont l'évolution spontanée, voire parfois le décès.

A Sur le plan respiratoire

La détresse respiratoire aiguë est habituelle et d'origine multifactorielle. Une apnée survient lors de la phase tonique. La détresse respiratoire aiguë est à distinguer de la respiration stertoreuse de la CTCG sans conséquence sur l'hématose. Cette détresse respiratoire fait suite à l'encombrement bronchique en partie lié à une inhalation de liquide salivaire et/ou gastrique. L'apparition d'un œdème alvéolaire est plus rare et peut être en lien avec une origine cardiogénique ou très exceptionnellement neurogénique.

B Sur le plan cardiovasculaire

Il existe un état d'hypercatécholaminergie à la phase initiale avec une poussée hypertensive qui laisse parfois place à une phase d'hypotension artérielle. L'hyperadrénergisme permet de faire face à la demande métabolique cérébrale accrue. Des troubles du rythme peuvent aussi être observés. Une cardiomyopathie de stress est également possible et se traduit le plus souvent par une sidération myocardique modérée et transitoire.

C Sur le plan neurologique

L'EME est responsable d'une souffrance neuronale diffuse. Il s'agit d'une agression cérébrale sévère. Les complications immédiates peuvent être un coma prolongé. Des séquelles neurologiques telles que des troubles de l'attention, des troubles cognitifs, une détérioration intellectuelle, ou l'apparition ou l'aggravation d'une épilepsie peuvent être définitives. Elles sont liées à l'EME en soi mais aussi aux conséquences systémiques de cet EME. En effet, l'hypoxie, l'hypotension artérielle, des épisodes d'hypoglycémie, l'acidose métabolique lactique, la fièvre peuvent majorer la souffrance neuronale.

À très court terme, des troubles de conscience sans manifestation motrice évidente faisant suite à l'EMETCG doivent justifier la réalisation d'un EEG, afin d'identifier la cause du coma persistant :

- état de mal épileptique larvé (EME persistant mais sans manifestation motrice) ;
- souffrance neuronale en lien avec la cause de l'état de mal épileptique ;
- altération de l'activité cérébrale due au caractère sédatif des médicaments administrés.

Enfin, les complications neurologiques peuvent être en rapport avec la cause initiale de l'EME.

D Autres

La rhabdomyolyse est un bon marqueur de CTCG et surtout d'un EMETCG. Elle fait suite à l'activité musculaire intense qui provoque une lyse musculaire diffuse. Les protéines musculaires peuvent, dans les formes les plus sévères, précipiter dans les tubules rénaux et être responsable d'une insuffisance rénale aiguë par nécrose tubulaire aiguë.

L'hyperlactatémie immédiatement après une CTCG témoigne de cette activité musculaire en anaérobiose (en rapport avec l'apnée concomitante lors de la phase tonique).

Les complications liées à la chute ou par les mouvements anormaux sont nombreuses : traumatisme crânien, diverses fractures, luxation des épaules, noyade selon les circonstances, etc.

III Comment faire le diagnostic étiologique ?

La crise d'épilepsie n'est qu'un symptôme d'une agression cérébrale corticale. **La cause de l'épilepsie est responsable d'une grande partie du pronostic et de la mortalité en cas d'EME.**

Le terrain, l'anamnèse et le contexte orientent le diagnostic étiologique. L'enquête étiologique doit avant tout se focaliser sur la recherche de pathologies pouvant bénéficier d'un traitement d'urgence. L'examen neurologique complet est indispensable. Le début focal d'une crise épileptique, des signes cliniques focaux ou une anomalie pupillaire orientent vers une pathologie cérébrale structurale. L'examen général cherche des signes en faveur d'une infection, d'une intoxication, d'un traumatisme. L'enquête étiologique est complétée par la réalisation d'un bilan biologique et éventuellement d'un EEG, d'une imagerie cérébrale et/ou d'une ponction lombaire.

L'EME survient dans la moitié des cas chez un patient épileptique connu. Pour l'autre moitié, l'EME est inaugural (*de novo*). Le raisonnement étiologique diffère entre ces deux types de patients.

A Chez le patient épileptique connu, rechercher un facteur favorisant

Il convient d'évoquer dans l'ordre :

- l'arrêt, la modification ou la mauvaise observance d'un traitement antiépileptique de fond ;
- une anomalie métabolique aiguë (hypoglycémie et hyponatrémie en premier lieu, hypocalcémie, hypomagnésémie) ;
- une infection (en dehors d'une infection neuroméningée) ;
- un sevrage en alcool ou en benzodiazépines ;
- une intoxication avec de l'alcool ou une substance pro-épileptogène ;
- l'introduction d'un médicament favorisant l'épilepsie (tramadol, quinolones).

En absence de facteur favorisant retrouvé, nous considérons l'état de mal épileptique comme une évolution de la maladie épileptique sans facteur de précipitation.

Il convient également de rechercher des facteurs de précipitation de la crise d'épilepsie : privation de sommeil, stress intense, fièvre.

Au moindre doute, il faut aussi chercher parmi les causes d'EME du patient non épileptique.

B Chez le patient non épileptique connu

Il convient ici d'évoquer une atteinte cérébrale structurelle aiguë, d'autant plus s'il existe des signes focaux cliniques ou à l'EEG. L'imagerie cérébrale est donc indispensable.

Parmi ces causes neurologiques (**tableau 30.1**), les plus fréquentes sont les accidents vasculaires cérébraux, les traumatismes crâniens, les infections neuroméningées et les tumeurs cérébrales. Aucune cause n'est identifiée dans 5 à 15 % des cas.

Tableau 30.1

Ⓐ Liste non exhaustive des causes de crises épileptiques selon la nature de l'agression.

Vasculaire	<ul style="list-style-type: none">– Accident vasculaire ischémique ou hémorragique– Hémorragie sous-arachnoïdienne– Thrombophlébite cérébrale– Syndrome d'encéphalopathie postérieure réversible (PRES)– Malformation vasculaire (hors anévrisme)
Structurelle	<ul style="list-style-type: none">– Traumatisme crânien, post-traumatique– Tumeur cérébrale
Infectieux	<ul style="list-style-type: none">– Encéphalite herpétique (HSV) et autres encéphalites infectieuses– Méningite et méningoencéphalite bactériennes– Abscès cérébral
Métabolique	<ul style="list-style-type: none">– Hypoglycémie– Hyponatrémie– État hyperosmolaire– Plus rarement : hypocalcémie, hypercalcémie, hypomagnésémie
Médicamenteux et toxique	<ul style="list-style-type: none">– Sevrage de psychotropes : alcool, benzodiazépine– Intoxication par un psychotrope : alcool, médicaments épileptogènes
Dysimmunitaire	<ul style="list-style-type: none">– Pathologie auto-immune non paranéoplasique (par exemple, encéphalite associée aux anticorps anti-NMDA-R, neurolupus)– Pathologie auto-immune paranéoplasique
Autres	<ul style="list-style-type: none">– Anoxie cérébrale– Éclampsie

IV Quels examens complémentaires réaliser ?

Les examens complémentaires ont pour objectifs principaux de :

- chercher les potentielles complications liées à l'EME ;
- chercher les facteurs d'agression cérébrale aggravant l'EME ;
- chercher les causes de l'EME.

Un monitoring continu des paramètres vitaux est mis en place.

A Bilan biologique

Le bilan biologique de première intention comprend les gaz du sang artériels avec une lactatémie, une numération-formule sanguine, une glycémie, un ionogramme sanguin avec une calcémie ionisée et une magnésémie, un bilan hépatique, des biomarqueurs musculaires (CPK) et un dosage des antiépileptiques (pour les patients traités au long cours) et des potentiels toxiques. La lactatémie et le dosage des CPK sont une aide au diagnostic positif et au retentissement métabolique d'une CTCG et de l'EMETCG du fait de l'activité musculaire intense. L'hyperlactatémie est parfois élevée (et associée à une acidose métabolique) mais de manière très transitoire.

La natrémie et la calcémie ionisée sont indispensables au diagnostic étiologique et doivent être obtenues dès que possible. Le dosage des hCG est indispensable chez la femme en âge de procréer ; parfois la grossesse peut être méconnue (éclampsie).

Le dosage de l'alcoolémie est une aide diagnostique dans le cadre d'un sevrage alcoolique ou d'une intoxication alcoolique aiguë. Chez un patient difficile à interroger, d'autres dosages toxicologiques (sanguins et urinaires) peuvent être demandés.

Le dosage des antiépileptiques d'un patient épileptique connu est essentiel pour différencier une inefficacité thérapeutique (taux d'antiépileptique dans les cibles) d'une mauvaise observance voire une inobservance.

De nombreuses autres analyses peuvent être demandées selon les hypothèses diagnostiques (par exemple, autoanticorps antineuronaux, bilan immunologique, infectieux, toxique, etc.) dans un deuxième temps.

En plus de la biologie doit se discuter l'intérêt de réaliser une imagerie cérébrale, un EEG et/ou une ponction lombaire.

B Imagerie cérébrale

L'imagerie cérébrale est une IRM ou à défaut un scanner sans et avec injection, et comportant des séquences veineuses. Elle est réalisée chez un patient stabilisé. Elle est indiquée en cas d'EME :

- de manière systématique chez un patient non épileptique connu ;
- au décours d'un traumatisme crânien ;
- en présence de signes focaux ou de signes d'hypertension intracrânienne ;
- de manière large chez un patient épileptique connu, dès qu'il existe un doute sur une pathologie cérébrale aiguë surajoutée ;
- en cas de persistance des troubles de conscience ;
- si une ponction lombaire est envisagée : son apport est indispensable, afin d'évaluer le risque d'engagement cérébral.

C Electroencéphalogramme

L'EEG est un examen permettant d'enregistrer l'activité électrique cérébrale. Il n'est pas systématique (le diagnostic est le plus souvent clinique). Il est indiqué en urgence dans quelques cas :

- devant un **état de mal épileptique réfractaire** : dès que possible, afin de contrôler l'efficacité du traitement ;
- devant la **persistance de troubles de conscience** plusieurs dizaines de minutes après l'arrêt des crises (suspicion d'un état de mal épileptique larvé). En pratique, on considère un délai de 30 minutes à une heure ;
- lorsqu'il existe un doute avec un diagnostic différentiel, notamment sur une crise non épileptique psychogène.

L'EEG n'est pas nécessaire lors des manifestations motrices ; le diagnostic initial d'EMETCG est clinique. Par ailleurs, cet examen peut être normal à distance des crises.

D Ponction lombaire

La ponction lombaire est réalisée dans deux situations :

- en cas de fièvre et de suspicion d'une infection neuroméningée (après avoir mis en place en urgence le traitement anti-infectieux et éliminer une contre-indication par l'imagerie cérébrale) ;
- en l'absence de cause retrouvée après le bilan de première intention.

L'étude du liquide cébrospinal est l'examen diagnostique clé pour le diagnostic d'une méningite ou d'une méningoencéphalite. Néanmoins, un EME peut en soi expliquer une pléiocytose modérée jusqu'à 20 voire 30 éléments par ml et une hyperprotéinorachie modérée, inférieure à 1 g/l.

Raisonnement étiologique

Quel que soit le statut épileptique connu ou non, une pathologie aiguë du SNC doit être évoquée :

- imagerie cérébrale en urgence si suspicion de pathologie neurovasculaire ou de traumatisme crânien (après avoir sécurisé le transport par une intubation orotrachéale si nécessaire) ;
- ponction lombaire en urgence si suspicion de méningoencéphalite (après avoir réalisé l'imagerie et débuter le traitement étiologique) ;
- une cause toxique ou métabolique doit être éliminée de manière systématique.

Puis, il faut raisonner selon le statut épileptique ou non :

- chez le patient non épileptique connu, si le bilan étiologique est négatif, il faut réaliser une IRM cérébrale ;
- chez le patient épileptique connu, il faut chercher les facteurs favorisants et doser les antiépileptiques. L'imagerie cérébrale est réalisée au moindre doute mais n'est pas systématique ;
- chez le patient hospitalisé, penser à l'iatrogénie !

L'EEG n'est pas systématique et dépend des situations rencontrées ; il est principalement indiqué pour s'assurer de l'efficacité du traitement.

V Quelle est la prise en charge thérapeutique ?

Nous détaillons ici en plusieurs points une prise en charge qui doit être réalisée de manière concomitante avec la prise en charge spécifique de la CTCG ou de l'EME, la prise en charge non spécifique de l'EME et la prise en charge étiologique.

A Prise en charge initiale d'une crise tonico-clonique généralisée

Pendant la crise, il faut mettre en sécurité le patient :

- il faut appeler de l'aide et minimiser le risque de traumatisme (éloigner les objets ; concernant le cas d'un patient sur un lit d'hôpital : diminuer la hauteur du lit) ;
- il ne faut pas interférer avec les manifestations motrices au risque de le blesser ou même se blesser.

Lors de la phase postcritique, on s'assure de la liberté des voies aériennes. Le patient est mis en position latérale de sécurité.

Dans un second temps, la situation est médicalisée avec la prise des paramètres vitaux et une glycémie capillaire, la pose d'une voie veineuse périphérique avec une base de sérum salé isotonique. Le sérum glucosé est réservé au traitement d'une hypoglycémie. Il faut s'assurer de l'absence de détresse respiratoire aiguë et de l'absence de récurrence rapprochée d'une crise.

L'administration d'un traitement de première intention n'est pas recommandée si la CTCG est isolée et dure moins de 5 minutes. À l'inverse, la récurrence d'une crise doit motiver l'injection d'une benzodiazépine, car le sujet est à risque de développer un EMETCG.

- Si les manifestations motrices persistent et durent plus de 5 minutes.
- Si les manifestations motrices récidivent avant même le retour à un état de conscience.

Il s'agit d'un état de mal épileptique tonico-clonique généralisée (EMETCG) !

Il est recommandé d'administrer un premier traitement.

La reprise d'une conscience est définie par la réponse aux ordres simples. Par exemple, une réponse adaptée à l'ordre « Serrez-moi la main ».

B Prise en charge spécifique d'un EMETCG

B La prise en charge détaillée ci-dessous est celle de l'EMETCG, à distinguer des autres états de mal épileptiques. Il est nécessaire :

- de poser deux voies veineuses dont une sert exclusivement à l'administration des antiépileptiques ;
- d'initier une oxygénothérapie de manière systématique ;
- de mettre en place une surveillance scopée ;
- de surveiller étroitement l'état respiratoire pour détecter précocement toute détresse respiratoire aiguë.

1 Traitement antiépileptique de première ligne

Le **traitement de première intention** est un traitement de **courte durée d'action** et est représenté par les **benzodiazépines**. En pratique, chez l'adulte, il s'agit d'injecter :

- soit clonazépam 0,015 mg/kg par voie intraveineuse directe (1 mg pour 70 kg) ;
- soit midazolam 0,15 mg/kg par voie intramusculaire (10 mg pour 70 kg) en l'absence de voie d'abord veineuse rapidement disponible.

Chez l'enfant, les modalités sont différentes et sont abordées dans le référentiel de pédiatrie.

En cas de persistance des convulsions 5 minutes après la première injection, il faut réaliser une deuxième injection par clonazépam 0,015 mg/kg.

Dans le même temps, il est nécessaire de réaliser un prélèvement biologique à visée étiologique et du retentissement tel que cité plus haut.

2 Traitement antiépileptique de deuxième intention

En cas de persistance des convulsions 5 minutes après la deuxième injection d'une benzodiazépine, il faut administrer le traitement antiépileptique de deuxième ligne : il s'agit d'**antiépileptique de longue durée d'action**. Quatre médicaments peuvent être utilisés : valproate de sodium, fosphénytoïne, phénobarbital, lévétiracétam.

Chacun a des avantages et inconvénients et il convient d'analyser le bénéfice/risque selon les antécédents du patient :

- le **valproate de sodium** est probablement le médicament ayant le meilleur profil de tolérance avec une absence d'effets cardiovasculaires et respiratoires. Le risque est la toxicité hépatique et il doit donc être évité chez le patient cirrhotique ou alcoolique. Cette molécule a également des effets tératogènes et il doit être évité chez la femme enceinte et en âge de procréer ;
- la **fosphénytoïne** est responsable de troubles cardiovasculaires. Elle est déconseillée en cas de cardiopathie évoluée. Elle peut démasquer un trouble de conduction non appareillé ou induire une hypotension artérielle ;
- le **phénobarbital** a un effet dépresseur neurologique, hémodynamique et respiratoire (risque de coma médicamenteux) ;
- le **lévétiracétam** a également un bon profil de tolérance mais son efficacité pourrait être inférieure aux autres traitements aux doses classiquement utilisées (niveau de preuve insuffisant).

Le médecin intensiviste-réanimateur doit être sollicité dès la deuxième ligne thérapeutique (hospitalisation en unité de surveillance continue si état de mal résolutif ou réanimation si état de mal réfractaire) et/ou s'il s'agit d'un état de mal de novo révélant une pathologie aiguë susceptible de mettre en jeu le pronostic vital (hémorragie intracrânienne, encéphalite...).

Par la suite, l'évolution se fait selon deux possibilités :

- les convulsions s'arrêtent et le patient se réveille. Un traitement antiépileptique de relais doit être débuté en association avec une benzodiazépine à la phase initiale. Le traitement sera réévalué durant une consultation spécialisée par un neurologue ;
- en cas de **persistance des convulsions 30 minutes après l'injection du traitement antiépileptique de deuxième ligne**, il s'agit d'un **EME réfractaire**. Il faut le plus souvent recourir au traitement de troisième ligne qui est un coma thérapeutique pendant au moins 24 heures (propofol, midazolam, thiopental). Cela sous-entend une intubation oro-trachéale et une ventilation mécanique invasive dans un service de médecine intensive réanimation. Dans le cas d'une évolution de l'EME de moins de 60 minutes chez un

patient épileptique connu sans facteur d'agression cérébrale évidente, il n'est pas impossible d'administrer un autre antiépileptique de seconde ligne avec pour objectif de ne pas recourir à la ventilation mécanique.

Dans tous les cas, après résolution de l'EME, une benzodiazépine per os en prévention de la récurrence est maintenue quelques jours en association avec un traitement antiépileptique de longue durée d'action.

C Prise en charge non spécifique d'un EME

Les objectifs principaux sont :

- dépistage et traitement des complications de l'EME ;
- neuroprotection d'une agression cérébrale dès la phase préhospitalière, où il est nécessaire de lutter contre les facteurs d'agression cérébrale (cf. chapitre 29).

Les facteurs d'agression cérébrale sont nombreux, leur connaissance est essentielle. Les examens suivants permettent de les dépister :

- pression artérielle : **hypotension artérielle** et crise aiguë hypertensive ;
- température : **hyperthermie** ;
- gaz du sang : **hypoxémie**, hyperoxie, **hypocapnie**, hypercapnie franche, acidose et alcalose ;
- ionogramme sanguin : **hypoglycémie**, **hyponatrémie**, dyscalcémie.

Lors de la pose de la voie veineuse périphérique, le choix du soluté à administrer est un sérum salé isotonique (NaCl 0,9 %) dans le cadre de la neuroprotection. S'il existe une hypoglycémie, le soluté est un sérum glucosé.

Pour les sujets alcooliques ou dénutris ou pour une femme enceinte, l'administration de vitamine B1 est systématique !

D Prise en charge étiologique d'un EME

Le traitement de la cause est essentiel !

Si la cause est curable (**tableau 30.2**), elle doit être traitée **le plus rapidement possible**, afin de contrôler le phénomène épileptique et d'améliorer le pronostic du patient tout en limitant le risque d'escalade thérapeutique des traitements antiépileptiques. **La cause est responsable d'une grande partie de la mortalité d'un patient souffrant d'EME.**

Tableau 30.2

Ⓐ Prise en charge étiologique d'un EME.

Pathologie réversible	Traitement rapidement accessible
Hypoglycémie	Glucosé 30 %
Hyponatrémie	Sérum salé hypertonique 4,5 %
Hypomagnésémie	Sulfate de magnésium
Méningite et méningoencéphalite	Antibiothérapie, corticothérapie, aciclovir avant imagerie cérébrale et ponction lombaire
Traumatisme crânien	Neurosédation (intubation oro-trachéale), imagerie cérébrale et neurochirurgie

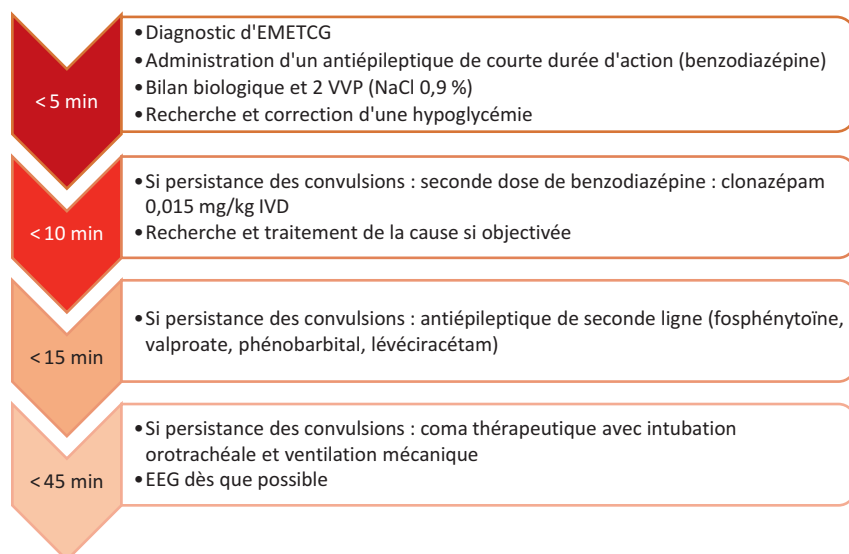
Femme enceinte, dénutrition, alcoolique	Vitaminothérapie B1
Femme enceinte avec éclampsie	Sulfate de magnésium, extraction fœtale
Intoxication aux stabilisants de membrane	Sels molaire de sodium

Points de vigilance

Erreurs à ne pas commettre :

- Négliger la sémiologie et surdiagnostiquer les crises d'épilepsie tonico-cloniques généralisées. Il faut savoir évoquer la possibilité d'une crise non épileptique psychogène pour éviter une intensification thérapeutique inutile et délétère, sans néanmoins prendre du retard sur une prise en charge adaptée d'un état de mal tonico-clonique généralisé.
- Confondre « syncope convulsivante » et crise tonico-clonique généralisée, d'où l'importance de bien connaître la sémiologie. Il n'y a pas de confusion postcritique au décours d'une « syncope convulsivante » et les mouvements se limitent à quelques secousses cloniques.
- Confondre état de mal épileptique et coma postcritique ! Le coma postcritique ne doit pas mener à la surenchère thérapeutique.
- Faire le diagnostic d'épilepsie sur une amélioration des symptômes sous benzodiazépines. De nombreux mouvements anormaux non épileptiques s'améliorent sous ce traitement.
- Intuber le patient précocement (dans les 30 premières minutes) en l'absence de signes de détresse respiratoire aiguë. Le réveil est lent et l'intubation, hors détresse respiratoire aiguë, ne doit pas être proposée avant d'avoir qualifié l'EME de réfractaire.

Tic-tac...



Une situation clinique... Deux prises en charge

Romain, interne de garde à l'unité d'accueil des urgences vitales d'un centre hospitalier, reçoit Monsieur E., 20 ans, qui est transporté par l'équipe du SMUR pour un coma.

Le médecin rapporte les différents éléments de la prise en charge : Monsieur E. a été retrouvé par sa mère au sol le soir avec des mouvements anormaux. Sa mère rapporte un comportement étrange durant la journée avec un patient qui a dormi une grande partie de la journée. Il est étudiant en sciences sociales et n'a pas voyagé récemment, il n'a pas d'antécédent médico-chirurgical et ne prend pas de traitement. À leur arrivée, le patient présentait une crise d'épilepsie tonico-clonique généralisée persistante depuis 10 minutes, définissant un état de mal épileptique tonico-clonique généralisé. La glycémie capillaire était normale. Il a reçu une première injection intraveineuse de clonazépam, puis une seconde 5 minutes plus tard devant la persistance de mouvements cloniques. Au décours, les manifestations motrices se sont arrêtées. La respiration était stertoreuse, sans signe de détresse et sans désaturation sous oxygène au masque. Durant le transport, le patient est resté stable sur le plan hémodynamique et respiratoire. Il est resté inconscient (absence de réponse aux ordres simples) et n'a pas présenté de nouvelles manifestations motrices.

Où Edwige ne fait pas ce qu'il faut...

À l'arrivée dans votre déchocage, Edwige recueille les paramètres vitaux : pression artérielle 140/90 mmHg, fréquence cardiaque 120 bpm, saturation en oxygène à 100 % sous masque à haute concentration 9 litres/min, température 39,3 °C, glycémie capillaire 1,3 g/l. Edwige poursuit l'examen clinique chez ce patient encore habillé. Ce dernier présente une absence de réponse à la stimulation verbale et une réponse motrice en retrait, des grognements ainsi qu'une ouverture des yeux à la stimulation douloureuse : le score de Glasgow est à 8 (M4, V2, Y2). Les pupilles sont intermédiaires, réactives et symétriques. Il n'y a pas d'hypertonie des membres. L'examen cardiopulmonaire et abdominal est sans particularité.

De nouveau, le patient présente une crise d'épilepsie tonico-clonique généralisée. Edwige décide d'administrer une nouvelle injection intraveineuse de clonazépam 1 mg. Les manifestations motrices persistent. Elle initie alors une perfusion d'acide valproïque. Les mouvements anormaux cessent après 5 minutes sans amélioration des troubles de conscience.

Edwige prescrit un bilan biologique comprenant gaz du sang artériels avec lactatémie, numération sanguine, urée, créatinine, natrémie, kaliémie, chlorémie, bilan hépatique, CRP et procalcitonine. Devant la présence d'un état de mal épileptique associé à de la fièvre et en l'absence d'anamnèse orientant vers une autre cause, Edwige envisage l'hypothèse d'une méningite infectieuse et décide de réaliser une ponction lombaire pour confirmer son diagnostic et obtenir des données bactériologiques, puis d'administrer une antibiothérapie et une corticothérapie.

Edwige avait vu juste, il s'agit bien d'une méningite bactérienne puisque le liquide revient trouble. Mais la prise en charge inadaptée a mis le patient à risque d'engagement cérébral en réalisant la ponction lombaire avant l'imagerie cérébrale et a retardé l'initiation de l'antibiothérapie et de la corticothérapie.

Où l'on peut faire confiance à Romain

À l'arrivée dans votre déchoage, Romain recueille les paramètres vitaux : pression artérielle 140/90 mmHg, fréquence cardiaque 120 bpm, saturation en oxygène à 100 % sous masque à haute concentration 9 litres/min, température 39,3 °C, glycémie capillaire 1,3 g/l.

Romain réalise un examen clinique précis chez un malade déshabillé. Il objective la présence d'un purpura d'allure vasculaire des deux pieds. Le purpura vasculaire fébrile associé à un état de mal épileptique tonico-clonique généralisé l'oriente fortement et rapidement vers le diagnostic d'une infection neuroméningée de type méningite aiguë. Il demande à l'ensemble de l'équipe de porter un masque chirurgical dans le cadre d'un isolement de type gouttelettes.

Il demande à l'infirmière d'introduire en urgence un traitement par dexaméthasone et une antibiothérapie par céfotaxime à dose méningée, immédiatement après la réalisation d'une paire d'hémocultures.

De nouveau, le patient présente une crise d'épilepsie tonico-clonique généralisée. Devant cet état de mal épileptique tonico-clonique généralisé ayant déjà reçu deux injections de benzodiazépines, Romain demande à l'infirmière l'injection un antiépileptique de deuxième ligne : il choisit l'acide valproïque. Les mouvements anormaux cessent quelques minutes plus tard ; le coma persiste. Il informe l'équipe de médecine intensive-réanimation.

Il prescrit un bilan biologique comprenant un gaz du sang artériels avec lactatémie, numération sanguine, urée, créatinine, natrémie, kaliémie, chlorémie, calcémie ionisée, magnésémie, bilan hépatique ainsi qu'un bilan de coagulation. Il ne fait pas doser la CRP et la procalcitonine car l'infection est évidente et ces résultats ne modifieront pas sa prise en charge.


Du fait de la suspicion de méningite purulente et en raison de l'EMETCG, Romain demande en premier lieu une imagerie cérébrale. Il obtient la réalisation immédiate d'un scanner cérébral, afin d'éliminer une contre-indication à la réalisation d'une ponction lombaire. Afin de le surveiller de manière rapprochée, il accompagne alors le patient au scanner avec un scope et de l'oxygène. Le scanner cérébral est normal. Sur le retour du scanner, 20 minutes après l'injection de valproate, le patient présente des premiers signes de réveil. L'état respiratoire et hémodynamique est resté stable.

Devant une imagerie normale et l'absence de trouble de l'hémostase (demandé spécifiquement dans ce contexte de purpura vasculaire), il réalise la ponction lombaire qui confirme le diagnostic qu'il suspectait avec un liquide purulent et des cocci à Gram négatif à l'examen direct.

Réponse au quiz

Il ne s'agit pas d'un état de mal épileptique : il s'agit d'un coma au cours de la phase résolutive de la crise d'épilepsie tonico-clinique généralisée. Le patient devrait se réveiller progressivement en passant par une phase de confusion postcritique.

Compléments en ligne

Des compléments numériques sont associés à ce chapitre. Ils proposent une vidéo, indiquée dans le texte par un picto . Pour voir ces compléments, connectez-vous sur <http://www.em-consulte/e-complement/476958> et suivez les instructions.

